

ЛИТЕРАТУРА

1. Васильева А. Д. // Русский медицинский журнал. — 2007. — Т. 9, № 15. — С. 1—4.
2. Дедов И. И., Шестакова М. В. Диабетология. — М.: Универсум Пабблишинг, 2003. — 418 с.
3. Дедов И. И. // Сердечная недостаточность. — 2003. — № 1. — С. 15—16.
4. Карпов Ю. А. // Сердце. — 2005. — № 5. — С. 264—266.
5. Минушкина Л. О. // Фарматека. — 2008. — № 20. — С. 17—20.
6. Национальные клинические рекомендации. Раздел VI. Диагностика и коррекция липидного обмена с целью профилактики и лечения атеросклероза (третий пересмотр) / Р. Г. Оганов, М. Н. Мамедов, ВНОК, секция атеросклероза. — М.: МЕДИ «Экспо», 2009. — 392 с.
7. Перова Н. В. Омега-3 полиненасыщенные жирные кислоты в профилактике и лечении ишемической болезни сердца. — М., 2006. — 102 с.
8. Clemens von Schacky, William S. Harris // Обзоры клинической кардиологии. — 2009. — № 20. — С. 19—27.
9. GISSI-HF investigators. Effect of n-3 polyunsaturated fatty acids in patients with chronic heart failure (the GISSI-HF trial): a randomised, double-blind, placebo-controlled trial // Lancet. — 2008. — № 372. — P. 1223—1230.
10. Downs J. R., Clearfield M., Weis S., et al. // JAMA. — 1998. — № 279. — P. 1615—1622.
11. Kris-Etherton R., et al. // Atheroscler Nhromb Vasc Biol. — 2003. — № 23. — P. 150—152.
12. Plehn J. F., Davis B. R., Sacks F. M., et al. // Circulation. — 1999. — № 99. — P. 216—223.
13. Schwarts G. G., Olson A. G., Ezekowitz, et al. // JAMA. — 2001. — № 285. — P. 1711—1718.
14. Smith S. C., Allen J., Blair S. N., et al. // Circulation. — 2006. — № 113. — P. 2363—2372.
15. United Kingdom Prospective Diabetes Study Group: Tight blood pressure control and risk of macrovascular complication in type 2 diabetes: UKPDS 38 // BMJ. — 1998. — № 317. — P. 703—713.

И. В. Михин, А. Г. Бебуришвили, А. В. Гушул

Кафедра факультетской хирургии с курсом эндоскопии и эндоскопической хирургии ФУВ ВолГМУ

ЛЕЧЕНИЕ БОЛЕВЫХ ФОРМ СПАЕЧНОЙ БОЛЕЗНИ БРЮШНОЙ ПОЛОСТИ ЛАПАРОСКОПИЧЕСКИМ СПОСОБОМ

УДК 616.61.002.3

В работе представлены результаты лапароскопического лечения 48 пациентов с болевыми формами спаечной болезни брюшной полости. Лапароскопический адгезиолизис был предпринят и успешно выполнен у всех 48 пациентов без осложнений и с характерными преимуществами лапароскопической хирургии.

Ключевые слова: спаечная болезнь брюшной полости, лапароскопия, адгезиолизис.

I. V. Mikhin, A. G. Beburishvili, A. V. Gushul

LAPAROSCOPIC TREATMENT OF CHRONIC PAIN ASSOCIATED WITH ABDOMINAL ADHESIONS

The article reveals results of laparoscopic adhesiolysis in 48 patients with chronic abdominal pain syndrome. Good results of the abovementioned method are shown.

Key words: abdominal adhesions, laparoscopic adhesiolysis.

Спаечная болезнь органов брюшной полости (СББП) — тяжелое заболевание, нередко встречающееся в молодом и наиболее трудоспособном возрасте. В типичных ситуациях диагностика спаечной болезни не представляет каких-либо трудностей. Однако у 11,6—38 % больных признаки СББП, а в частности кишечной непроходимости, отсутствуют, и единственным клиническим проявлением заболевания являются стойкие боли в животе [4].

Болевые формы (БФ) спаечной болезни брюшной полости проявляются широким спектром клинической симптоматики. Поэтому именно в этой группе наблюдений нередко диагностические

ошибки, приводящие к неоправданным оперативным вмешательствам. Пациенты со спаечными болями часто длительно, безуспешно лечатся без конкретного диагноза. При этом часто фигурируют диагнозы: неврастенический синдром, спастический колит, гастроудоденит, дисбактериоз кишечника, остеохондроз грудного и поясничного отделов позвоночника, вялотекущее воспаление придатков [1, 2]. Ошибочная диагностика связана с трудностью установления истинной причины болевого синдрома на основании клинических симптомов и лабораторных данных. Рентгенологическое исследование органов брюшной полости и ультразвуковое исследование (УЗИ) при болевых формах спа-

ечной болезни являются малоинформативными. Рассечение спаек при диагностических (эксплоративных) лапаротомиях приводит к образованию новых, более плотных и интимных рубцовых сращений, усугубляя дальнейшее течение заболевания. Для диагностики и лечения причины неясных болей в животе в последнее время все чаще используется лапароскопический метод [2, 5].

ЦЕЛЬ РАБОТЫ

Улучшение результатов лечения больных с болевой формой спаечной болезни путем применения малоинвазивных технологий.

МЕТОДИКА ИССЛЕДОВАНИЯ

В настоящее время мы располагаем опытом лапароскопической диагностики и лечения болевых форм спаечной болезни брюшной полости у 48 пациентов. Нами выделено 2 группы больных, оперированных лапароскопическим способом: 15 — с БФ СББП с дисфункцией внутренних органов (ДВО); 33 — с БФ СББП без ДВО — соотношение мужчин и женщин составило соответственно 1:3 и 1:5.

Распределив пациентов по полу и возрасту, мы определили, что как БФ СББП с ДВО, так и БФ СББП без ДВО в подавляющем большинстве наблюдений встречаются у ранее оперированных женщин в возрасте от 26 до 45 лет.

Болевая форма спаечной болезни манифестировала себя у больных с астеническим типом телосложения в сроки от 1 года до 5 лет после операции.

Иницирующими развитие спаечной болезни операциями чаще всего, в 39 (81,3 %) наблюдениях, явились аппендэктомия, в том числе и осложненная, и лапаротомия при травмах и ранениях кишечника.

Клинические проявления, вызываемые спайками брюшины, чрезвычайно многообразны, что, в первую очередь, связано с их локализацией в брюшной полости, распространенностью, изменениями, произошедшими во внутренних органах. Наиболее типичным и постоянным при СББП является болевой синдром, вызванный сокращением гладкой мускулатуры кишечника в виде спазмов, и вовлечение в патологический процесс сосудисто-нервных элементов брыжейки кишки. Болевой синдром при СББП имеет локальный характер, он более выражен в месте фиксации органов спайками к париетальной брюшине (наиболее часто в зоне послеоперационного рубца) и связан с пищеварением.

Характерна для СББП и продолжительность болевого синдрома, зависящая от времени транзита пищевого химуса по кишечнику. При отсутствии пассажа по желудочно-кишечному тракту болевой синдром купируется, либо его проявления остаются минимальными.

Оценка характера, специфики, локализации болей при СББП имеет важное значение в постановке диагноза и определении показаний к операции.

Для пациентов с болевой формой спаечной болезни без дисфункции внутренних органов характерны тянущие тупые или острые боли в животе, возникающие после физической нагрузки, резком изменении положения тела; положительный симптом Карно (усиление болей в животе при разгибании туловища).

При спаечной болезни брюшной полости нарушения общего состояния выражаются в виде астении, значительного похудения, различных видов диспепсии, связанной с частым болевым синдромом. У больных развиваются нарушения феномена адаптации к окружающей среде, часто они вынуждены менять характер работы. Подобные симптомы в разной степени выраженности наблюдались у всех наших больных и зависели от выраженности местных изменений брюшины и длительности их существования.

В период ремиссии заболевания симптомы СББП нередко манифестируют в виде различных проявлений функциональной диспепсии кишечника.

Болевой синдром при БФ СББП — один из ранних и постоянных синдромов — обнаружен нами у всех 48 больных. Появление болей наблюдали при физической нагрузке, повышающей внутрибрюшное давление и способствующей изменению моторики кишечника, при изменении объема, характера и ритма питания. Болевой синдром сочетался с функциональными нарушениями пищеварения у 21 (43,75 %) больного в нашем материале. Функциональные нарушения были представлены в виде нарушения аппетита у 9 (18,75 %), тошноты у 6 (12,5 %), рвоты у 3 (6,25 %) и расстройства стула у 3 (6,25 %) пациентов.

При пальпации живота определяли распространенность и локализацию болевых ощущений, характер болей (локальные или разлитые), имеется ли вздутие живота, определяли консистенцию и подвижность послеоперационного рубца в зоне предшествующих операций.

В связи с появлением на рынке современных ультразвуковых сканеров с высокой разрешающей способностью и накоплением опыта по использованию этой аппаратуры в диагностике заболеваний кишечника метод УЗИ становится все более популярным в диагностике спаечной болезни.

Верификация БФ СББП базировалась на разработанном в клинике алгоритме.

В группе пациентов с болевой формой СББП без ДВО предоперационное обследование заключалось в следующем:

- ультразвуковым исследованием и картированием брюшной полости — 100 % ($n = 33$);

- лабораторном исследовании крови и мочи, осмотре терапевта, уролога, гинеколога — 100 % ($n = 33$);
- эзофагогастродуоденоскопии (ЭГДС) — 72,7 % ($n = 24$);
- ректороманоскопии, колоноскопии, ирригографии, исследовании кала на дисбактериоз — 42,4 % ($n = 14$);
- рентгенографии грудного и поясничного отделов позвоночника — 36,4 % ($n = 12$) наблюдений.

Для верификации диагноза пациентам с болевой формой спаечной болезни с ДВО мы провели следующие обследования:

- лабораторное исследование крови и мочи — 100 % ($n = 15$);
- УЗИ и картирование брюшной полости — 100 % ($n = 15$);
- обзорную рентгенографию брюшной полости — 100 % ($n = 15$);
- эзофагогастродуоденоскопию — 46,7 % ($n = 7$) наблюдений.

Окончательным методом диагностики было лапароскопическое исследование, которое выполняли всем больным независимо от возраста, количества перенесенных полостных операций и сопутствующих заболеваний. Показанием для применения метода были длительные боли в животе, наличие в анамнезе лапаротомной операции и исключение конкурирующего заболевания. Противопоказаний к лапароскопическому исследованию не было.

Длительность стационарного обследования больных до выполнения лапароскопии

Длительность обследования, сут.	Кол-во больных, (%)
от 1 до 3	10 (20,8)
от 4 до 7	13 (27,1)
от 8 до 14	25 (52,1)
Всего:	48 (100)

Сроки от момента госпитализации до выполнения лапароскопии значительно варьировали. Фактически они представляли собой длительность стационарного обследования больных с целью выяснения причины болевого синдрома в брюшной полости (табл.).

Как видно из таблицы, в первую неделю обследования лапароскопия была выполнена 23 (47,9 %) пациентам. Именно эндовизуализация представляла самую достоверную информацию о состоянии органов брюшной полости, наличии, локализации и распространенности спаечного процесса.

РЕЗУЛЬТАТЫ ИССЛЕДОВАНИЯ И ИХ ОБСУЖДЕНИЕ

Тактика лечения пациентов с БФ спаечной болезни до недавнего времени имела определенно консервативный характер. В настоящее время нами выбран способ, сформулированы критерии

допустимости плановых хирургических вмешательств при болевых формах спаечной болезни. Мы считаем, что операцией выбора является лапароскопический адгезиолизис.

В группе пациентов с болевой формой спаечной болезни без ДВО на лапароскопии у 30 больных обнаружены висцеро-париетальные и у 3 — висцеро-висцеральные спайки. При этом наиболее часто, в 27 (81,8 %) наблюдениях, в качестве источника боли выступали висцеро-париетальные сращения большого сальника и послеоперационного рубца. Значительно реже, у 3 (9,1 %) пациентов, отмечали сращения сальника с брыжейкой тонкой кишки и восходящим отделом ободочной кишки. У 3 (9,1 %) пациентов причиной болевой формы спаечной болезни без ДВО явились массивные плоскостные и пленчатые сращения париетальной брюшины и правой доли печени после холецистэктомии (рис. 1).

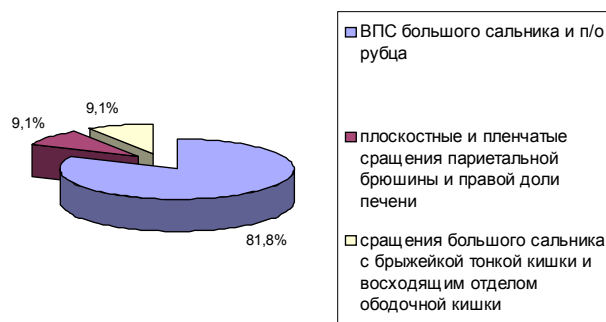


Рис. 1. Характер сращений при БФ СББП без ДВО

Сращения сальника, вызвавшие данную форму спаечной болезни, имели вид интимных плоскостных у 13 (39,4 %) и пленчатых спаек у 15 (45,5 %) больных. У 5 (15,1 %) пациентов спайки сочетали в себе морфологические признаки органических и пленчатых сращений.

В 25 (75,8 %) наблюдениях внутрибрюшные сращения были плотными, значительно реже, у 6 (18,1 %) больных, плотные участки спаек чередовались с рыхлыми тканями (смешанные спайки). Только в 2 (6,1 %) наблюдениях мы отметили рыхлое соединение прядей большого сальника с брыжейкой тонкой кишки.

Из проведенного анализа данных операционной находки видно, что болевая форма спаечной болезни без дисфункции внутренних органов у ранее оперированных пациентов возникает вследствие образования сращений в различных областях брюшной полости. Болевой синдром способны вызывать как висцеро-париетальные, так и висцеро-висцеральные спайки, однако в подавляющем большинстве, 30 (90,9 %) наблюдений, это висцеро-париетальные сращения. Степень спаечного процесса, локализация, вид и плотность сращений не всегда соответствуют интенсивности и продолжительности болей в животе, что объясняется индивидуальными особенностями спайкооб-

разования, количеством спаянных органов, характером ранее перенесенных хирургических пособий и наличием сопутствующих заболеваний.

В группе пациентов с болевой формой спаечной болезни с ДВО во время лапароскопии было выявлено, что в структуре спаек преобладают висцеро-париетальные сращения — у 10 пациентов обнаружены спайки большого сальника с послеоперационными рубцами. У 1 больного подтверждены диагностированные при УЗИ множественные пленчатые спайки подвздошной кишки с рубцом, вызывавшие натяжение кишки и ее брыжейки, следствием чего и был болевой синдром. У 4 пациентов при лапароскопии обнаружены висцеро-висцеральные сращения, расцененные нами как причина острого болевого синдрома. Большой сальник фиксировался к матке (после кесарева сечения); брыжейке тонкой кишки (после аппендэктомии и спаечной кишечной непроходимости) и восходящей кишке (после аппендэктомии) (рис. 2).

Сращения большого сальника, вызвавшие болевую форму спаечной болезни с ДВО, имели вид интимных плоскостных спаек у 7 и пленчатых — у 5 пациентов. У 2 больных спайки сочетали в себе морфологические признаки органических и пленчатых сращений, а у 1 больного сращения были представлены плотными тяжами.

В большинстве наблюдений (11) внутрибрюшные сращения были плотными, а у остальных 4 больных плотные участки спаек чередовались с рыхлыми (смешанные спайки).

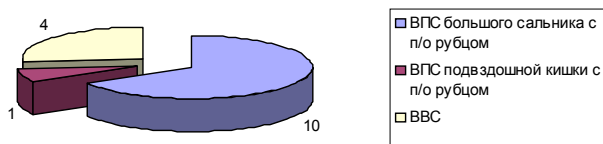


Рис. 2. Характер сращений при БФ СББП с ДВО

У всех 48 больных выполнили лапароскопическое рассечение спаек. Технические аспекты адгезиолизиса при болевых формах спаечной болезни соответствуют общепринятым принципам выполнения лапароскопических вмешательств в условиях спаечного процесса [1]. Объем рассекяемых сращений у каждого пациента определяли индивидуально. Рыхлый спаечный процесс ликвидировали механическим рассечением ножницами. У больных с плотными спайками использовали комбинацию различных способов воздействия на ткани: механическое рассечение ножницами, с применением монополярной коагуляции и ультразвуковой скальпель (Ultracision Harmonic Scalpel Generator 300) компании Ethicon Endo-Surgery (рис. 3). Большое значение уделяли санации в области выполняемого вмешательства. Продолжительность лапароскопического адгезиолизиса колебалась от 45 до 150 минут. В после-

операционном периоде пациенты получали физиотерапевтическое лечение в сочетании с противовоспалительной терапией нестероидными препаратами, лечебную физкультуру. 15 пациентам со II, III и IV степенью спаечного процесса проводили энзимотерапию лечебными дозами «Флогэнзима». В 5 наблюдениях производили инстилляцию барьерного противоспаечного препарата «Мезогель» в брюшную полость как заключительный этап лапароскопического вмешательства (рис. 4). Интраоперационных и послеоперационных осложнений не выявлено. Пациенты выписаны с выздоровлением. У всех пациентов после лапароскопического адгезиолизиса послеоперационный период протекал с менее выраженным болевым синдромом, быстрым восстановлением перистальтики, ранней активизацией.

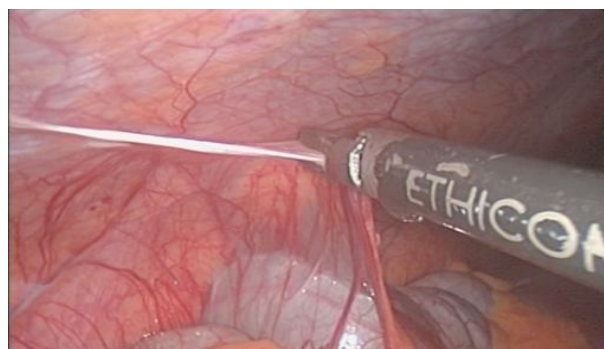


Рис. 3. Рассечение висцеро-париетального сращения с применением ультразвукового скальпеля

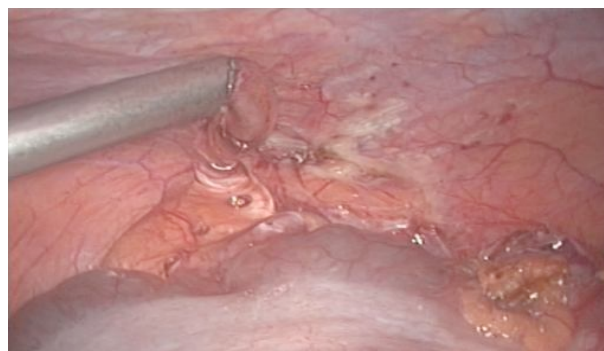

Рис. 4. Введение противоспаечного барьерного средства «Мезогель» в брюшную полость после лапароскопического адгезиолизиса

При оценке результатов лапароскопического способа лечения спаечной болезни мы ориентировались на субъективный статус больных. Прежде всего на наличие или отсутствие болевого синдрома в брюшной полости и нормализацию функции желудочно-кишечного тракта. Медиана наблюдений составила 7 лет у 46 (95,8 %) пациентов.

Хорошими результатами лечения считали отсутствие жалоб, восстановление трудоспособности. Результаты лечения признавали удовлетворительными, если снижалась интенсивность болевого

синдрома, восстанавливалась трудоспособность. При неудовлетворительном результате лечения характер и выраженность болевого синдрома в брюшной полости не менялись.

Хорошие ближайшие результаты лапароскопического лечения достигнуты у 44 больных (91,7 %). Характерным для этого являлось полное исчезновение болевого синдрома на 10—12-е сутки после лизиса спаек. У части пациентов в послеоперационном периоде оставались в течение 12—15 дней легкие болевые ощущения в области бывшей операции, которые по клиническим проявлениям ничего общего не имели с прежним болевым синдромом. Нередко незначительные болевые ощущения имелись в верхних отделах живота, при пальпации определялась небольшая болезненность. Эти жалобы рассценивали как проявления послеоперационного перитонизма.

Удовлетворительные результаты лечения получены у 3 (6,3 %) больных. Из них у одного имелся выраженный спаечный процесс, и лапароскопический адгезиолизис был выполнен не в полном объеме. Нерассеченными остались фланговые спайки тонкой кишки и печени.

Неудовлетворительный исход лапароскопического лечения отмечен у одного (2,1 %) пациента с распространенным спаечным процессом. При этом также удалось разделить сращения частично.

Объективную оценку лечебной эффективности лапароскопического адгезиолизиса давали отдаленные результаты, прослеженные у 46 из 48 больных в сроки от 1 года до 7 лет, собранные методами опроса и анкетирования.

В 2 наблюдениях результаты лечения проследить не удалось в связи с изменением мест жительства больных. Хорошие отдаленные результаты получены у 42 (91,3 %) больных, которые чувствовали себя вполне здоровыми, трудоспособ-

ность была сохранена, прежний болевой синдром не беспокоил.

Удовлетворительный результат лечения отмечен у 3 (6,5 %) пациентов, неудовлетворительный — у одного (2,2 %) пациента.

ЗАКЛЮЧЕНИЕ

1. У больных с наличием хронических болей в животе и симптомов желудочно-кишечной дисфункции, которые не укладываются в симптоматику других заболеваний, показана диагностическая лапароскопия.

2. Лапароскопия позволяет верифицировать характер и распространенность спаечного процесса в брюшной полости, исключить наличие других заболеваний брюшной полости.

3. Использование лапароскопического адгезиолизиса ведет к устранению болевого синдрома и снижает риск последующего образования спаек в области выполненной операции.

4. Лапароскопический адгезиолизис дополненный терапией, направленной на профилактику спайкообразования, является патогенетически обоснованным способом лечения болевых форм спаечной болезни брюшной полости.

ЛИТЕРАТУРА

1. Бебуришвили А. Г., Воробьев А. А., Михин И. В., Попова И. С. // Эндоскопическая хирургия — 2003. — № 1. — С. 51—63.
2. Бебуришвили А. Г., Михин И. В., Воробьев А. А., Акинчиц А. Н. // Вестник хирургии им. И. И. Грекова — 2004. — Т. 163, № 2. — С. 38—40.
3. Воробьев А. А., Бебуришвили А. Г. Хирургическая анатомия оперированного живота и лапароскопическая хирургия спаек. — Волгоград: Издатель, 2001. — 240 с.
4. Женчевский Р. А. Спаечная болезнь. — М.: Медицина, 1989. — 192 с.
5. Чекмазов И. А. Спаечная болезнь брюшины. — М.: ГЭ-ОТАР-Медиа, 2008. — 160 с.